CONGRÈS INTERNATIONAL ADF 25-29 NOVEMBRE 2025

SÉANCE 100% CLINIQUE B13

Réveillez le chirurgien qui est en vous !

Mercredi 26 novembre - 9h/10h30

Responsable scientifique : **Sylvia Riemenschneider-Chillès**
Conférenciers : **Guillaume Reys, Quentin Bochet**

OBJECTIFS

- Décomplexer l'omnipraticien devant les actes de chirurgie courants
- Assister à des chirurgies enregistrées en vidéo
- Analyser les actes visualisés et en discuter en direct

La chirurgie orale peut parfois paraître un peu lointaine à l'omnipraticien. Intimidante même. « Je ne suis pas assez formé », « je n'ai pas le bon matériel », « je manque d'expérience ». Alors on remet à plus tard, on délègue. Et plus on délègue… plus on délègue. Pourtant, en pratique quotidienne, il y a tant de moments où ces actes seraient utiles. Où l'on sent bien qu'ils seraient à notre portée, si l'on osait franchir le pas…

Le sens de cette séance est de montrer que les gestes chirurgicaux ne sont pas réservés à une élite. Ils sont accessibles, à condition d'être bien évalués, bien préparés, et réalisés avec méthode. Ce que nous partagerons n'est pas une somme de connaissances théoriques, mais une expérience de terrain. Ce sont des gestes que nous faisons chaque semaine au cabinet, et que nous avons appris à intégrer dans notre quotidien avec rigueur… et plaisir.
Et durant cette séance, nous montrerons tout ce que nous savons, sans filtre, sans raccourci, sans rien laisser de côté.

L'avulsion des dents de sagesse mandibulaires : redoutée, mais accessible

Ce moment, nous l'avons tous connu : l'orthopantomogramme s'affiche… et la 3e molaire mandibulaire est là. Parfois bien alignée, souvent bien plus capricieuse.
Notre premier regard se porte naturellement sur le nerf alvéolaire inférieur – point de vigilance essentiel [1]. Mais l'expérience nous a appris que la vraie complexité ne vient pas toujours de là. Elle peut être liée à la forme des racines (divergentes, recourbées, coudées), à la densité osseuse, au stade d'évolution, à la proximité des dents adjacentes, voire… à une ouverture buccale trop limitée. Des détails qui changent tout. L'échelle de Pederson, combinant les classifications de Winter [2] et de Pell et Gregory [3], aide à structurer notre analyse (fig. 1). Ce n'est pas une recette magique, car d'autres pièges peuvent se présenter, que nous vous montrerons en vous expliquant comment les identifier et les résoudre.
Le geste chirurgical, lui, s'aborde étape par étape [4]. L'anesthésie indolore est notre première alliée : elle installe la confiance. Viennent ensuite l'incision, le décollement, l'alvéolectomie, parfois la coronectomie, puis l'avulsion proprement dite (fig. 2). Chaque geste a son importance. Et après l'intervention, le temps accordé à l'alvéole, à la suture, et à l'information du patient fait toute la différence.

Frénectomie labiale supérieure : un petit geste, de grandes conséquences

Le frein labial supérieur est une structure discrète, mais dont l'impact peut être réel. Diastèmes persistants, échecs prothétiques, complications orthodontiques… Nous en avons vu plus d'un.
Mais là encore, pas de systématisme. Tout commence par une observation clinique attentive : insertion du frein, effets mécaniques, dynamique des arcades. La classification de Placek [5] nous aide à organiser cette analyse (fig. 3).
Et si une frénectomie est indiquée, elle doit être pensée dans le bon timing – surtout chez l'enfant – et réalisée avec précision : incision adaptée, profondeur suffisante pour sectionner les fibres, sutures confortables et bien placées. Un petit acte, mais qui demande finesse et rigueur.

Biopsie : un réflexe qui peut changer une vie

Trop souvent, on hésite. Par crainte de mal faire ou par manque d'habitude. Pourtant, la biopsie est un geste fondamental et, dans bien des cas, elle rassure autant qu'elle éclaire (fig. 4).
Dès qu'une lésion muqueuse persiste au-delà de quinze jours sans cause évidente, il est temps d'agir. Prélever tôt, c'est donner une chance à un diagnostic précoce. Le prélèvement doit être propre, bien localisé, bien fixé. Et le lien avec l'anatomopathologiste est clé : il enrichit notre compréhension, affine nos décisions, et renforce notre démarche clinique.
Nous vous montrerons des techniques simples et reproductibles, qui vous

permettront d'intégrer ce geste à votre pratique sans difficulté.

Conclusion : donner sa place à la chirurgie dans la pratique quotidienne

Ce que nous voulons transmettre dans cette séance n'est pas un dogme, ni une ambition démesurée. C'est une conviction. La chirurgie orale ne doit pas rester un territoire réservé. Elle peut – et elle doit – trouver sa place dans nos cabinets.

Il ne s'agit pas de tout faire. Mais de faire ce que nous choisissons de faire… et de bien le faire.

Alors oui, cette séance est une invitation. Une invitation à réveiller le chirurgien qui sommeille en chacun de nous. Pour enrichir notre pratique. Pour mieux soigner. Tout simplement.

Bibliographie

1. Umar G, Bryant C, Obisesan O, Rood JP. Correlation of the radiological predictive factors of inferior alveolar nerve injury with cone beam computed tomography findings. Oral Surgery 2010;3:72–82.
2. Winter GB. Principles of exodontia as applied to the impacted mandibular third molars. St Louis : American Medical book Co 1926.
3. Pell GJ, Gregory G. Impacted mandibular third molars ; classification and modified technique for removal. Dent Dig 1933;39:330.
4. Recommandation de bonne pratique: Avulsion des 3ème molaires : indications, techniques et modalités Méthode Recommandations pour la pratique clinique : Mai 2019.
5. Mirko P, Miroslav S, Lubor M. Significance of the labial frenum attachment in periodontal disease in man. Part I. Classification and epidemiology of the labial frenum attachment. J Periodontol 1974;45(12):8914.

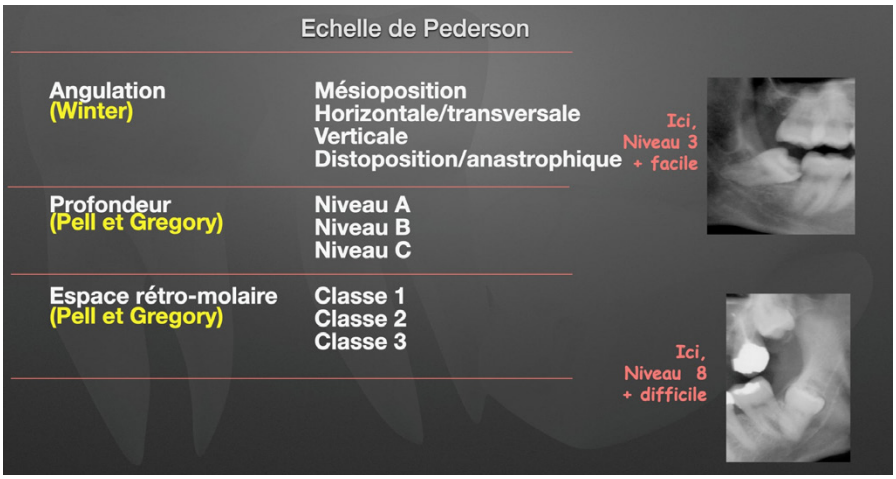

1. L'échelle de Pederson permet de structurer l'analyse de la complexité de l'avulsion de la 3e molaire mandibulaire.

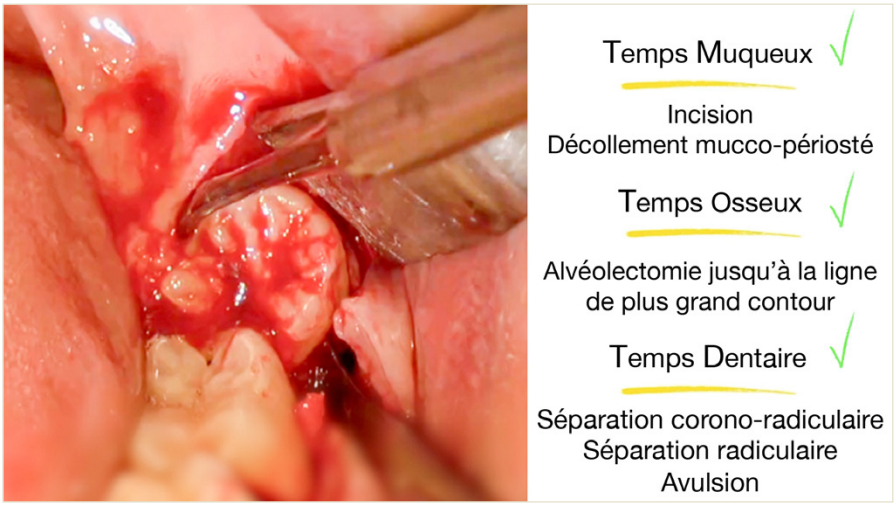

2. Le geste chirurgical de l'avulsion de la 3e molaire mandibulaire est structuré en trois temps chirurgicaux, muqueux, osseux et dentaire.

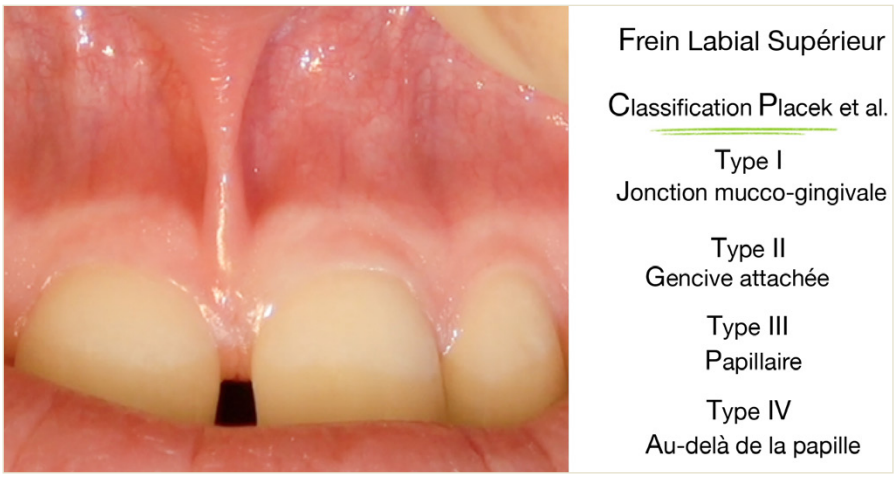

3. Le frein labial supérieur. La frénectomie n'est pas systématique, mais son indication doit être analysée et son timing réalisé avec précision.

4. La biopsie est un geste fondamental qui peut donner une chance à un diagnostic précoce. Bien menée, elle est un geste simple.

N° 99F9

odpc

Organisme enregistré par l'Agence nationale du DPC

id web FORMATION

L'EXCELLENCE SCIENTIFIQUE AU SERVICE DE VOTRE PRATIQUE

Vous former avec excellence, vous accompagner avec rigueur !

Dr Romain CEINOS

MAÎTRISER LA COULEUR DENTAIRE

Enregistrer, transmettre, reproduire la couleur à l'aide des outils numériques
Corriger la couleur grâce à l'éclaircissement, la microabrasion et l'érosion-infiltration

NOUVEAUTÉ 2025

Formation E-learning DPC

ACTION CERTIFIANTE N° 99F92425053

OBJECTIFS DE LA FORMATION

- Comprendre les bases de la perception colorée et de la colorimétrie numérique
- Maîtriser les outils numériques dédiés à la gestion de la couleur
- Mettre en œuvre des protocoles fiables et reproductibles
- Amélioration de la communication entre le cabinet et le laboratoire
- Réussir la couleur de ses restaurations aux résines composites
- Identifier et corriger les dyschromies
- Démystifier les techniques d'éclaircissement / microabrasion / érosion-infiltration



DR

Le chirurgien-dentiste est confronté quotidiennement à la couleur des dents et à sa transmission précise au laboratoire de prothèse. De même, sa reproduction directe impose la connaissance de protocoles fiables et cohérents pour une pratique de routine. La couleur des dents naturelles est influencée par de nombreux facteurs, ce qui rend sa compréhension essentielle pour garantir des résultats esthétiques satisfaisants dans nos traitements.

Cette formation vise à fournir aux praticiens les connaissances nécessaires pour appréhender les dimensions colorimétriques des tissus dentaires. En s'appuyant sur une compréhension approfondie des lois physiques régissant la perception des couleurs, les participants apprendront à :

Enregistrer la couleur des dents à l'aide des bons outils.

Reproduire la couleur des dents avec précision, de façon indirecte en collaboration avec nos prothésistes, grâce à une communication objective et pertinente ; ou de façon directe au travers les restaurations aux résines composites.

Corriger la couleur des dents, en maîtrisant toutes les méthodes modernes telles que l'éclaircissement, la microabrasion et l'érosion-infiltration (Icon®)

Au programme...

Bases de la perception colorée
Comprendre les lois physiques et physiologiques de la perception des couleurs, adopter les moyens numériques à notre disposition pour obtenir les coordonnées colorimétriques dentaires

Techniques de détermination de la couleur
Utiliser les bons outils disponibles pour mesurer et enregistrer la couleur avec précision

Dyschromies et solutions thérapeutiques
Identifier les dyschromies courantes, être en mesure d'apporter les solutions cliniques pour y remédier. Savoir prédire et monitorer nos résultats à l'aide des outils numériques. Connaitre les protocoles modernes d'éclaircissement / microabrasion / érosion-infiltration

Protocole numérique en dentisterie indirecte
Transmettre efficacement les données colorimétriques au laboratoire pour un rendu fidèle et mimétique

Restaurations directes et perspectives numériques
Réaliser des stratifications prédictibles avec les résines composites, en exploitant les outils numériques disponibles

ACTION
Programme intégré
Action DPC N° 99F92425053

COÛT
Éligible DPC (~~1 056 €~~)
sous réserve de la disponibilité de votre crédit DPC

DURÉE
12h en e-learning
Durée d'une session : 4 semaines

PREMIÈRES SESSIONS E-LEARNING DPC
1er novembre · 15 novembre · 1er décembre

INSCRIVEZ-VOUS !

WWW.IDWEBFORMATION.FR
06 31 26 86 85