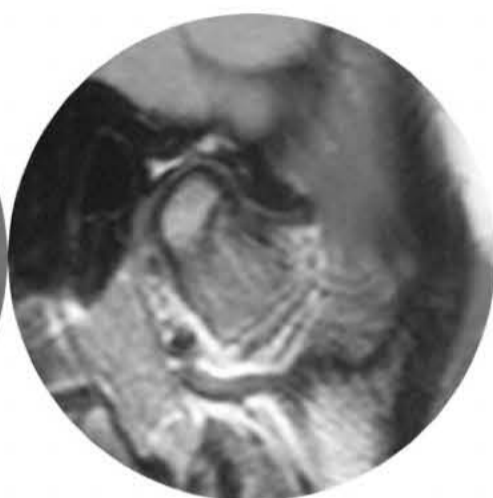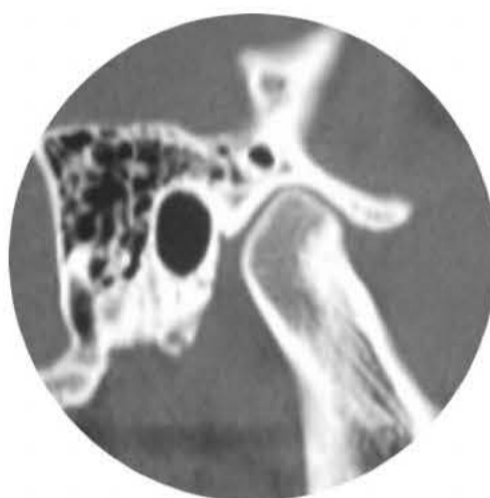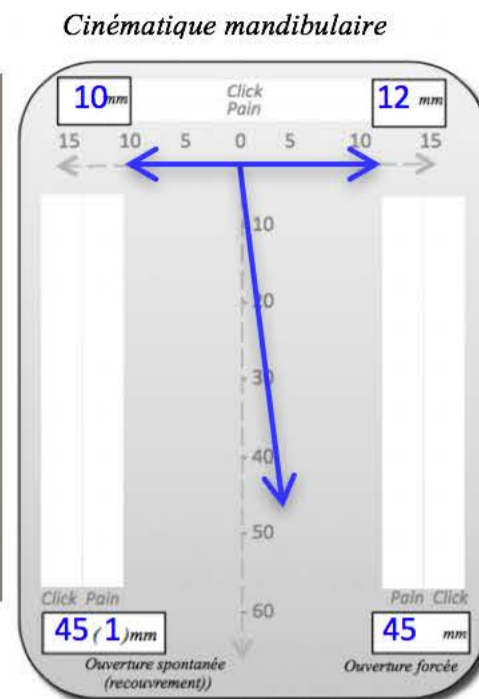
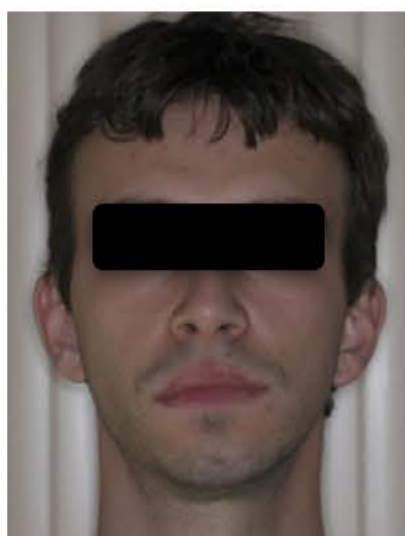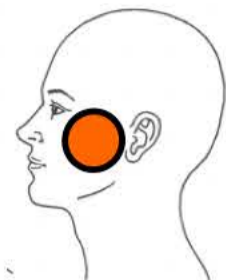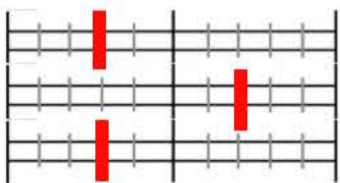


# DAM secondaire – séquelle de fracture condylienne gauche

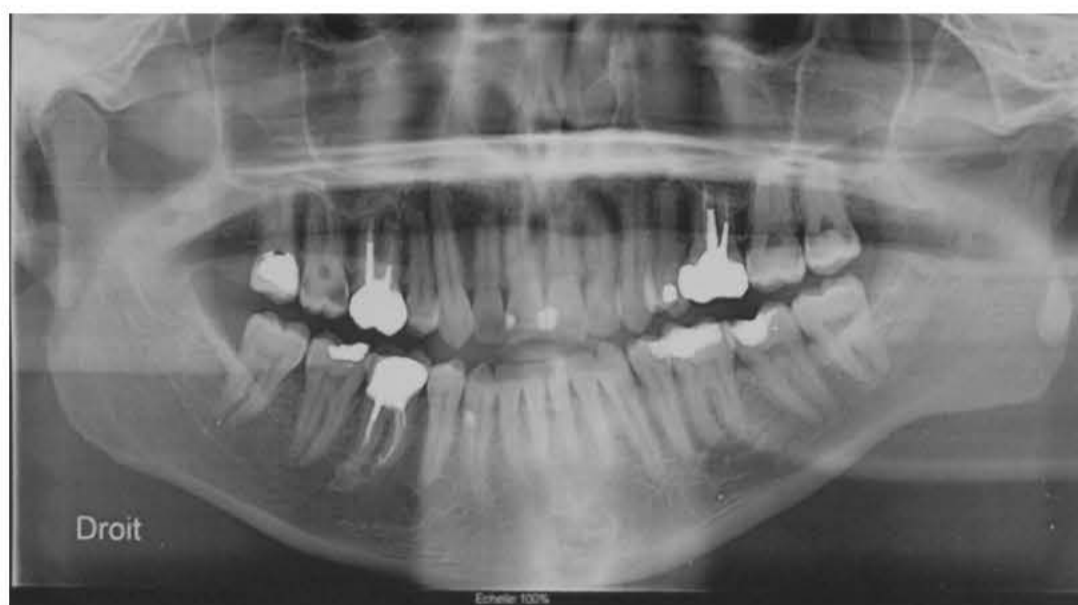Nom / N° de dossier : Stéf C

Homme Age : 31 ans

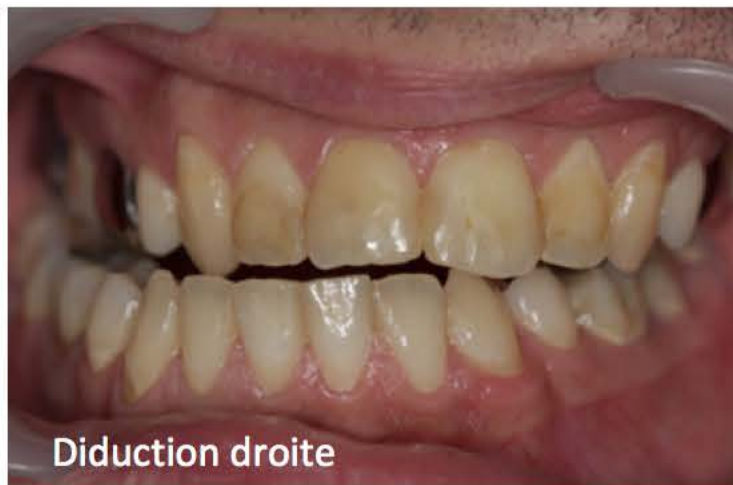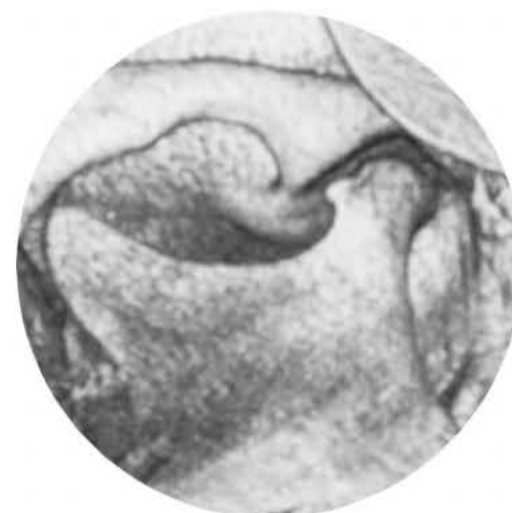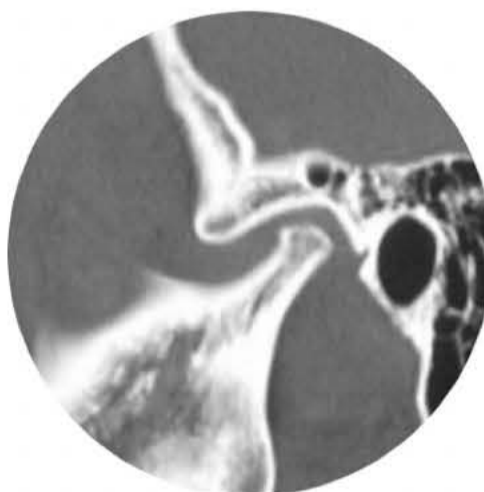
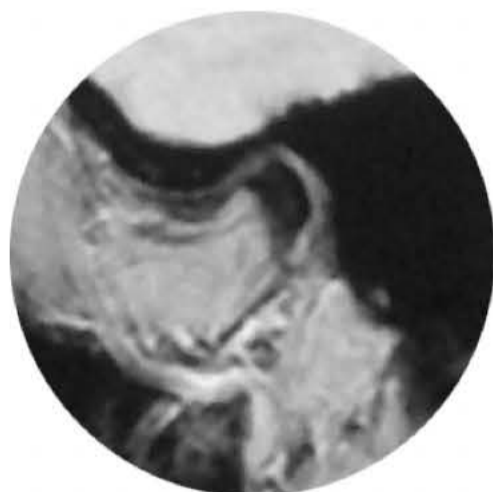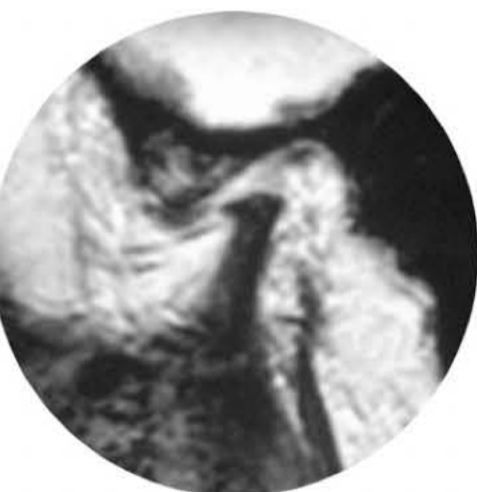## Motifs de consultation



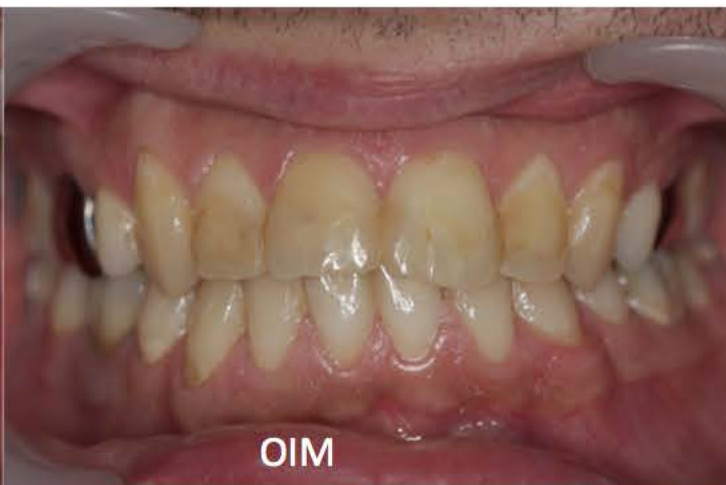ATM droite : TDM et IRM en OIM



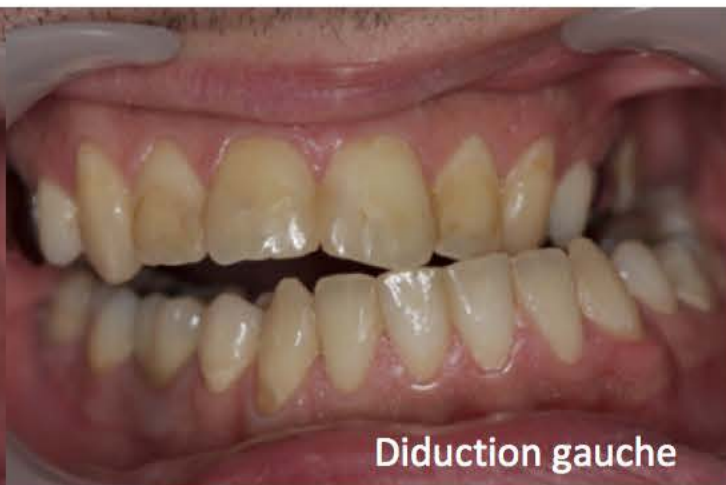ATM gauche : TDM en OIM (2D et 2D)



Diduction droite



OIM



Diduction gauche