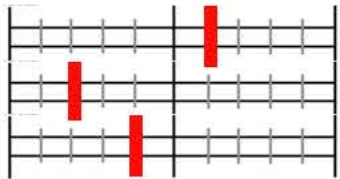


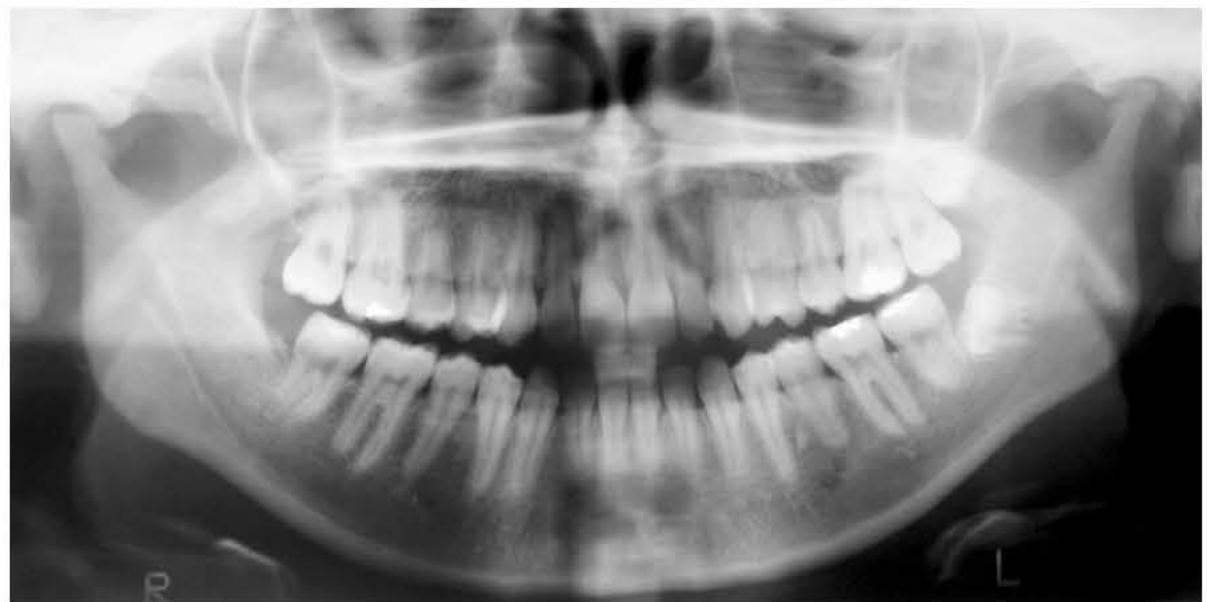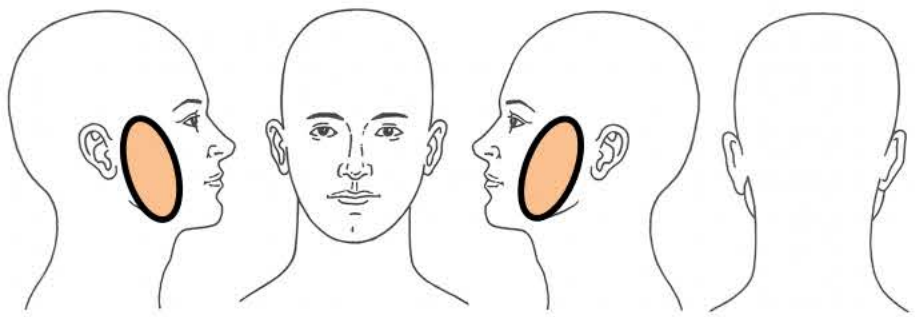
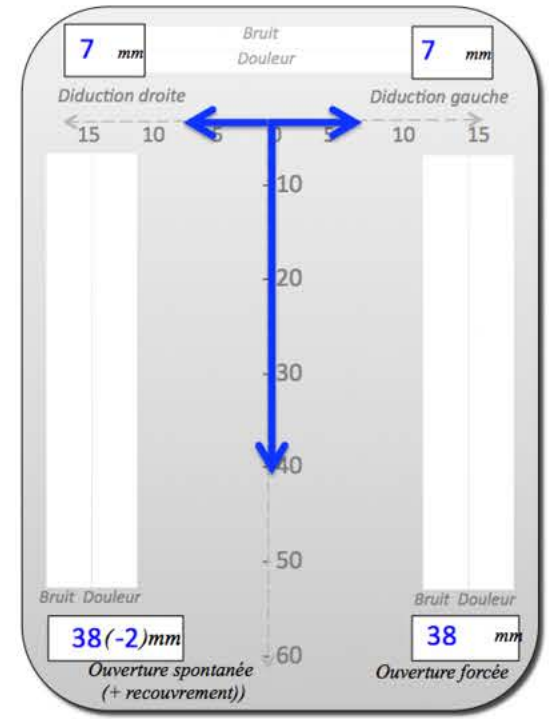
DAM articulaire gr.IV secondaire par polyarthrite rhumatoïde

Nom / N° de dossier : BI Anne femme Age : 24ans

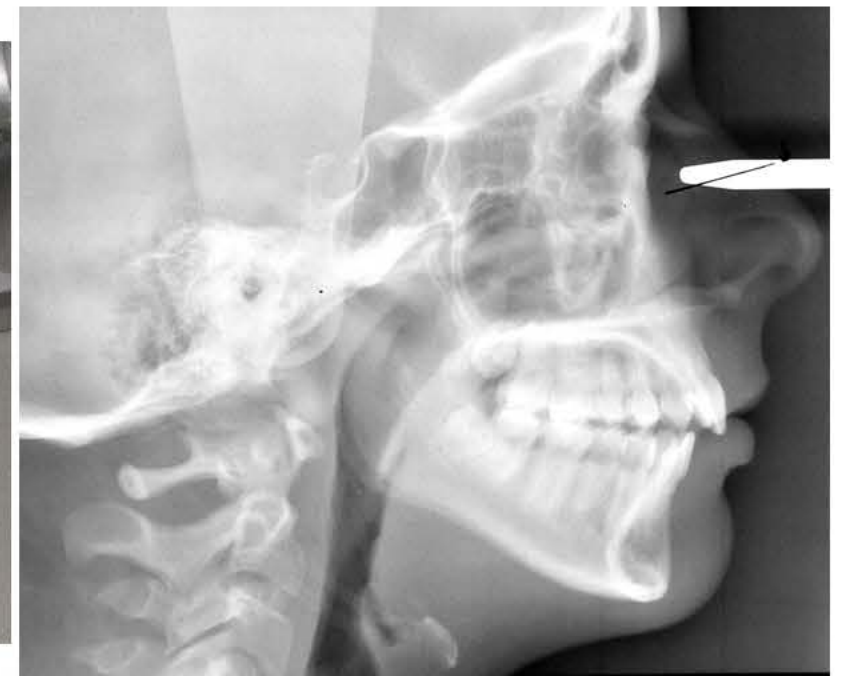
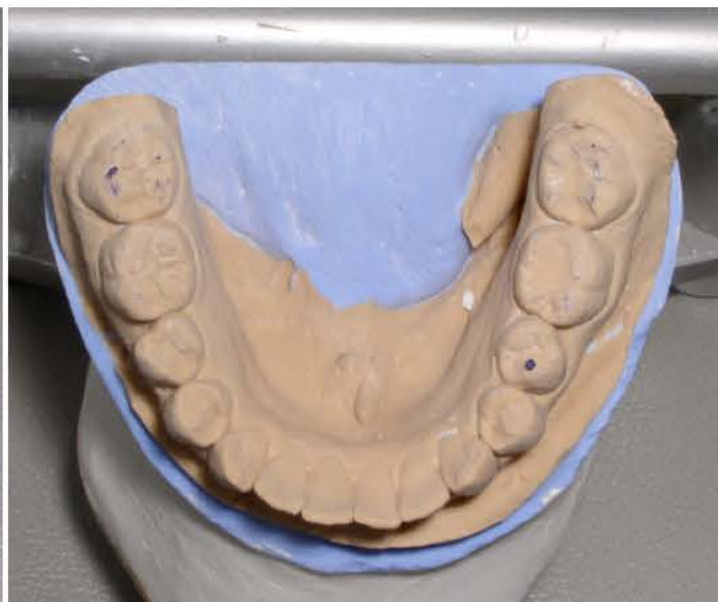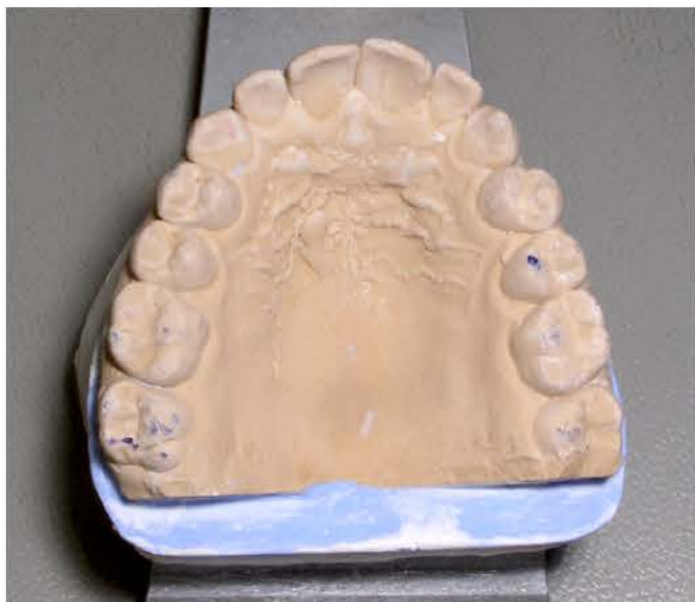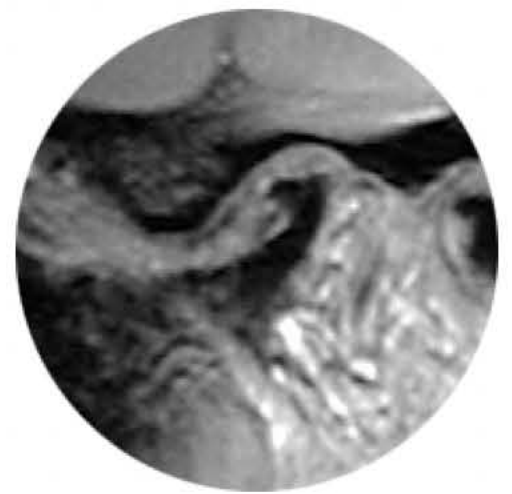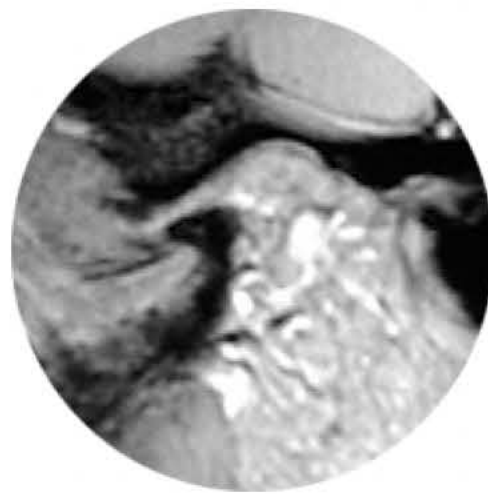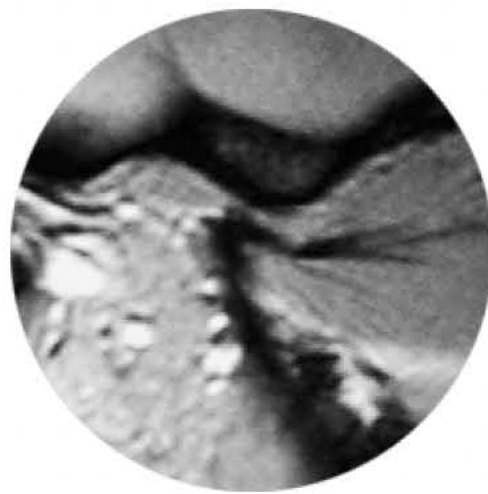
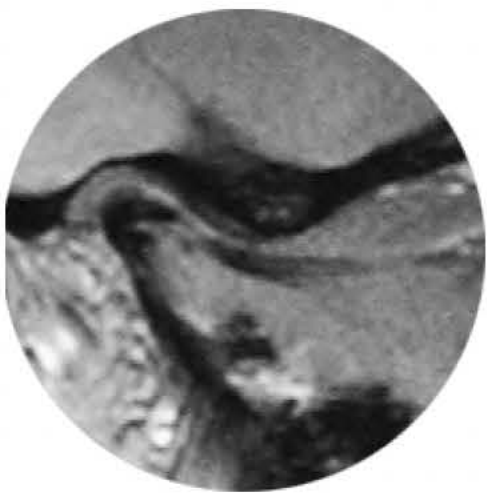Motifs de consultation

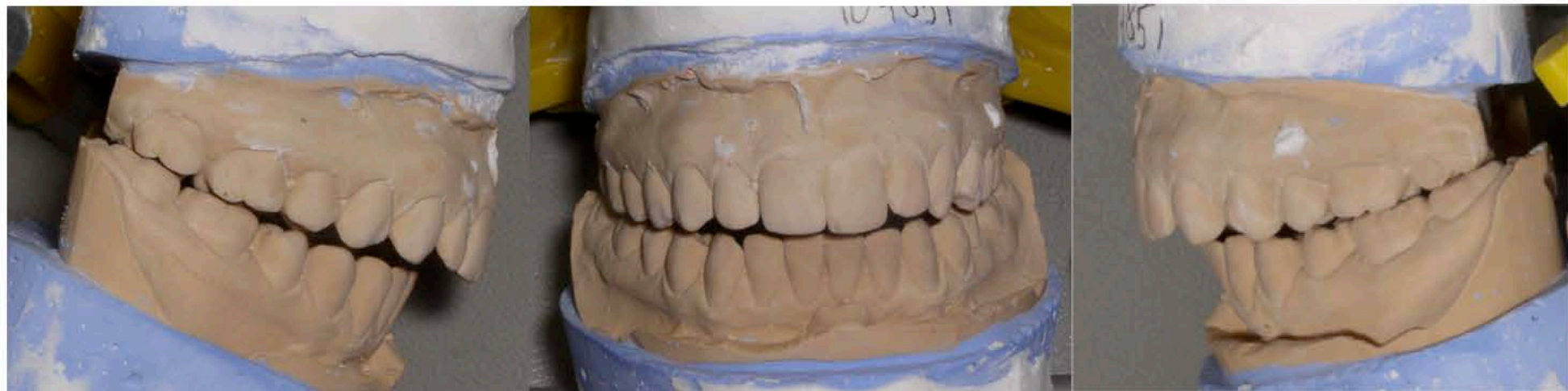

Cinématique mandibulaire

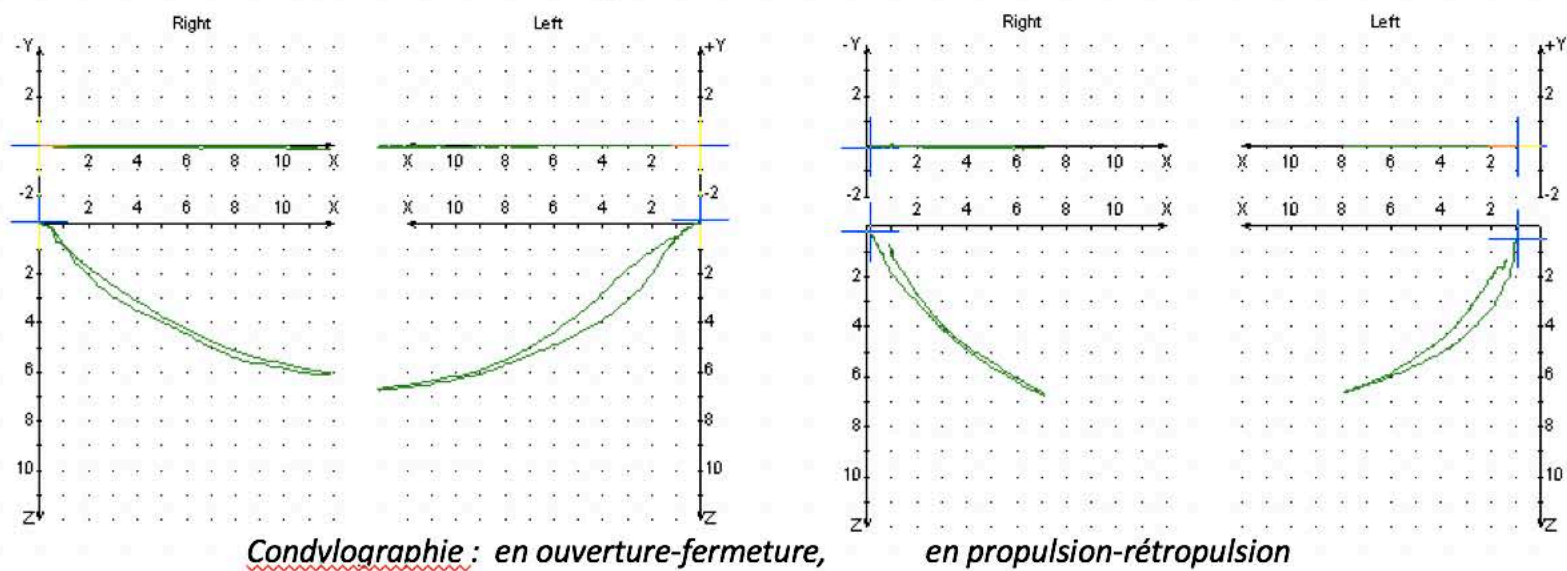


IRM parasagittale des ATM droite et gauche, en OIM et en ouverture





Analyse occlusale : moulages montés en Relation Centrée



Diagnostic : DAM secondaire articulaire de grade IV

Axe I

- Dents : Saines, naturelles modifiées par orthodontie
- Occlusion : béance antérieure de 5 à 5, Anomalies de centrage, de calage, de guidage
- Typologie hyperdivergente de tendance classe II (légère rétromandibulie)
- ATM : Désunion CD grade IV bilatérale : atteinte dégénérative bilatérale par arthrite rhumatoïde

Axe II

Parafonction modérée, dysfonctionnement lingual

Axe III

- Terrain : laxité ligamentaire, sujet féminin, jeune, il n'existe de troubles de la ventilation nasale,

Etiopathogénie

Il existe peu de douleurs, et une cinématique mandibulaire sub-normale ce qui signe une adaptation articulaire relativement satisfaisante. La béance antérieure, anomalie majeure de l'occlusion est secondaire à l'atrophie condylienne, de même que le dysfonctionnement lingual.

Classiquement on recherche une optimisation des fonctions occlusales pour optimiser les fonctions manducatrices; mais il faudra ici optimiser les fonctions manducatrices pour espérer optimiser les fonctions occlusales de manière durable. Les structures articulaires sont en remodelage dégénératif conduisant à une atrophie condylienne. L'équilibre adaptatif actuel est donc fragile. Dans ce contexte articulaire, une intervention de chirurgie orthognathique représente un risque de récurrence, l'atrophie condylienne pouvant être non stabilisée, voir accentuée.

Conduite à tenir

1. Autocontrôle des crispations, gymnothérapie douce en diductions
3. légère équilibrage occlusale de première intention par coronoplastie (soustractive majorant les contacts sur les molaires, additive au niveau des 5) pour obtenir un meilleur calage en O.I.M, protéger les A.T.M. et favoriser la rééducation linguale,
2. rééducation linguale forte (encadrée par orthophonie): contrôle de la posture linguale au repos et en déglutition,
4. Enveloppe Linguale Nocturne, enveloppe linguale diurne
5. Réévaluation à 3, 6 et 12 mois
6. Avant d'engager un traitement stabilisateur, il faut s'assurer de la stabilité articulaire. A 12 mois, Suivant les résultats obtenus, une simple finition orthodontique pourrait être envisagée.