



# Dossier Dysfonction Temporo-Mandibulaire (DTM)

Pôle odontologie - JD.Orthlieb

Date :

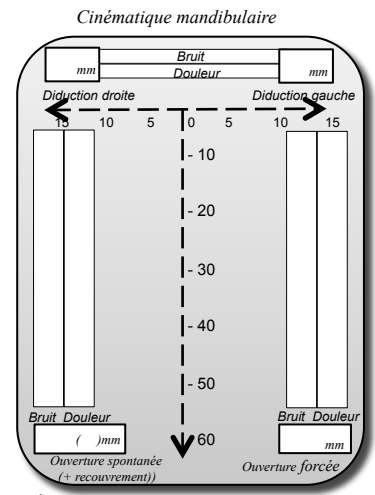
Nom / N° de dossier   femme  homme **Age :**

**Motifs de consultation :**  
 Bruit ATM  Algie  Troubles depuis :  Dyscésie  
autres :

**Anomalie squelettique :**  RAS  I,  II,  III,  HyperD,  HypoD,  Asymétrie  
**Bilan dentaire :** dents  naturelles,  saines,  ancien trt étendu,  urgence- à traiter  
Historique  orthodontique,  trauma,  divers :  
Traitement étendu à envisager :  parodontal  prothétique,  orthodontique,  ortho-chirurgical  
Troubles :  chronique,  du sommeil,  posture de sommeil,  cervicaux,  lombaires

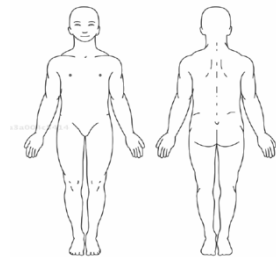
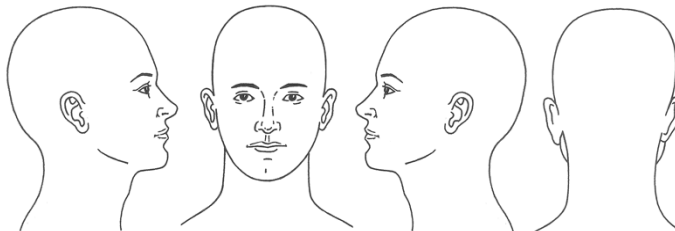
**Bruits :**  
 **Algie :**  
 **Dysfonction :**

**Terrain biologique (axe III):**  
**Terrain psycho-émotionnel (Axe II):**



**Muscles :**  hypertrophie,  hypotrophie  forte densité,  asymétrie,  bruxisme  
 dysfonction linguale,  ventilation orale,  mâchonnement,  serrement  grincement  balancement

**Douleur :**  
 Diffuse  
 Continue  
 Intermittente  
 Spontanée  
 Provoquée  
 Hypersensibilité



**ATM droite :**  
 Normale,  claquement unique,  réciproque,  
 tardif,  subluxation,  craquement,  crépitation,  
 blocage,  blocage intermittent,  capsulite,  adhérence  
 petit condyle,  gros condyle,  remodelage

**ATM gauche :**  
 Normale,  claquement unique,  réciproque,  
 tardif,  subluxation,  craquement,  crépitation,  
 blocage,  blocage intermittent,  capsulite,  adhérence  
 petit condyle,  gros condyle,  remodelage

**Occlusion :**  migrations dentaires,  OIM changeante  
**- calage :**  RAS,  insuffisant droit, gauche,  perte de calage postérieur droit, gauche,  
 surplomb excessif :  béance antérieure,  béance latérale,  occlusion inversée,  occlusion en ciseau  
**- centrage :**  RAS  antéposition,  décentrage transversal en OIM : droit mm, gauche mm  
**- guidage :**  RAS  béance incisive  afonction Canine D G  recouvrement incisif : verrouillage  canin D,  canin G  
 interférence postérieure :  prématurités :

**Hypothèses diagnostiques :**  
 Algie orofaciale non DAM :  Syndrome douloureux chronique :  Oui,  Non,  ?  
 Bruxisme :  Occlusoconscience exacerbée  
 DAM secondaire :  articulaire  musculaire  
 DAM primaire musculaire :  myalgie,  contracture,  spasme,  fibrose  
 DAM primaire articulaire (désunion condylo-discale) : ATM D : grade 0, I, II, III, IV ATM G : grade 0, I, II, III, IV  
 adhérence,  Inflammation  laxité  adhérence,  Inflammation  laxité

**Facteurs étiopathogéniques probables :**  
 Parafonctions :  crispation,  grincement,  dysfonction linguale,  ventilation orale,  mâchonnement,  
 Tensions musculaires :  Posture :  Posture sommeil :  
 Trauma :  Terrain articulaire :  Laxité ligamentaire :  hypersensibilité :  
 Occlusoconscience exacerbée :  Malocclusion :

**Orientations thérapeutiques :**  
Urgence :  non,  oui :  prescription  repos  butée  collage  injection  physiothérapie  manipulation  
 à référer :  
 soins dentaires :  
 correction occlusale d'évidence :  Meulage :  Collage :  Prothèse :  
Type A :  rééducation comportementale,  gymnothérapie,  kinésithérapie,  pharmacothérapie,  injection,  orthophonie  
Type B :  gouttière occlusale  éventuellement  immédiat  reconditionnement  antéposition  ELN  ELD  OAM,  BOA,  BOP  
Type C :  stabilisation dentaire :  équilibration,  prothèse,  orthodontie,  chirurgie

Commentaires :